



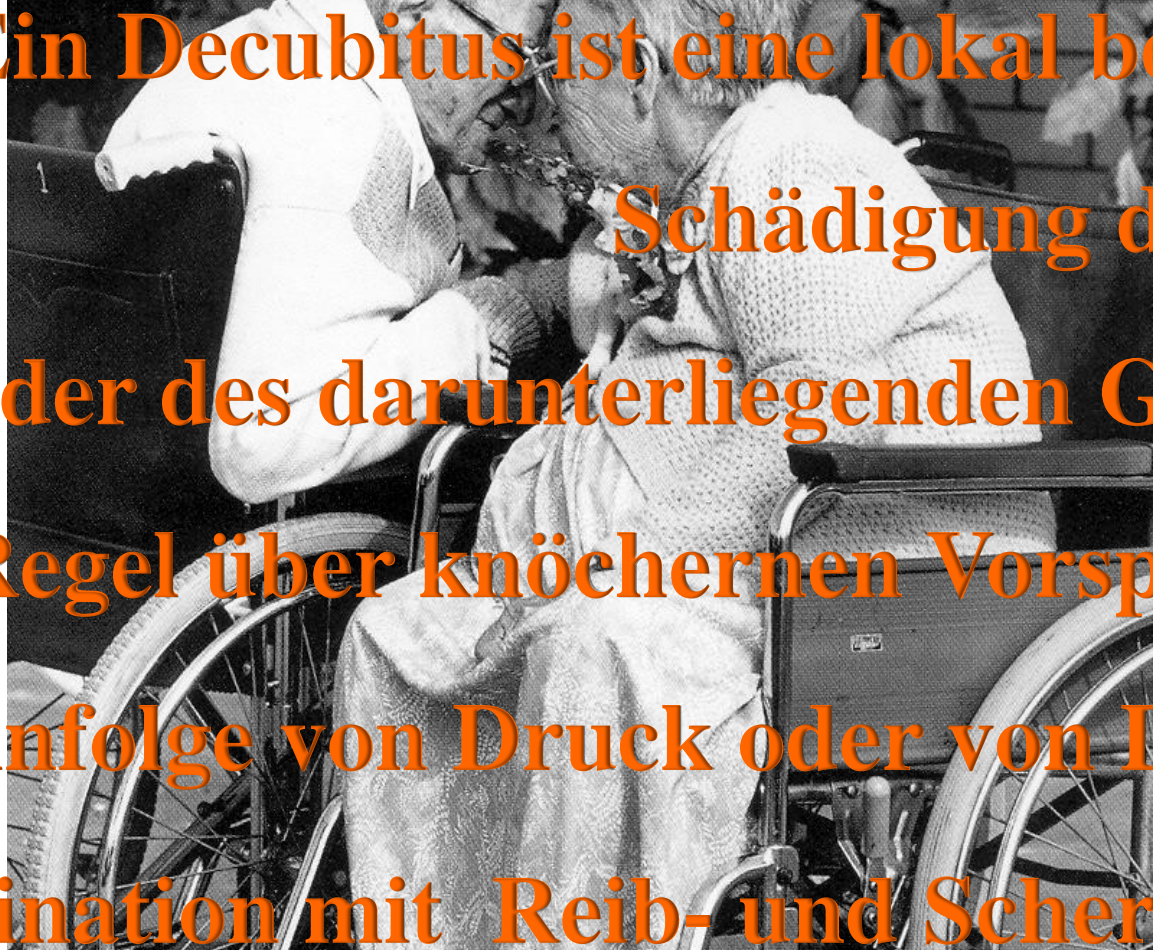
# Decubitus - wenn Sitzen zum Problem wird

PD Dr.med. **Roland de Roche**  
Leiter Fachbereich Plastische Chirurgie

**Patricia Kuhfuss**  
Wundexpertin SafW







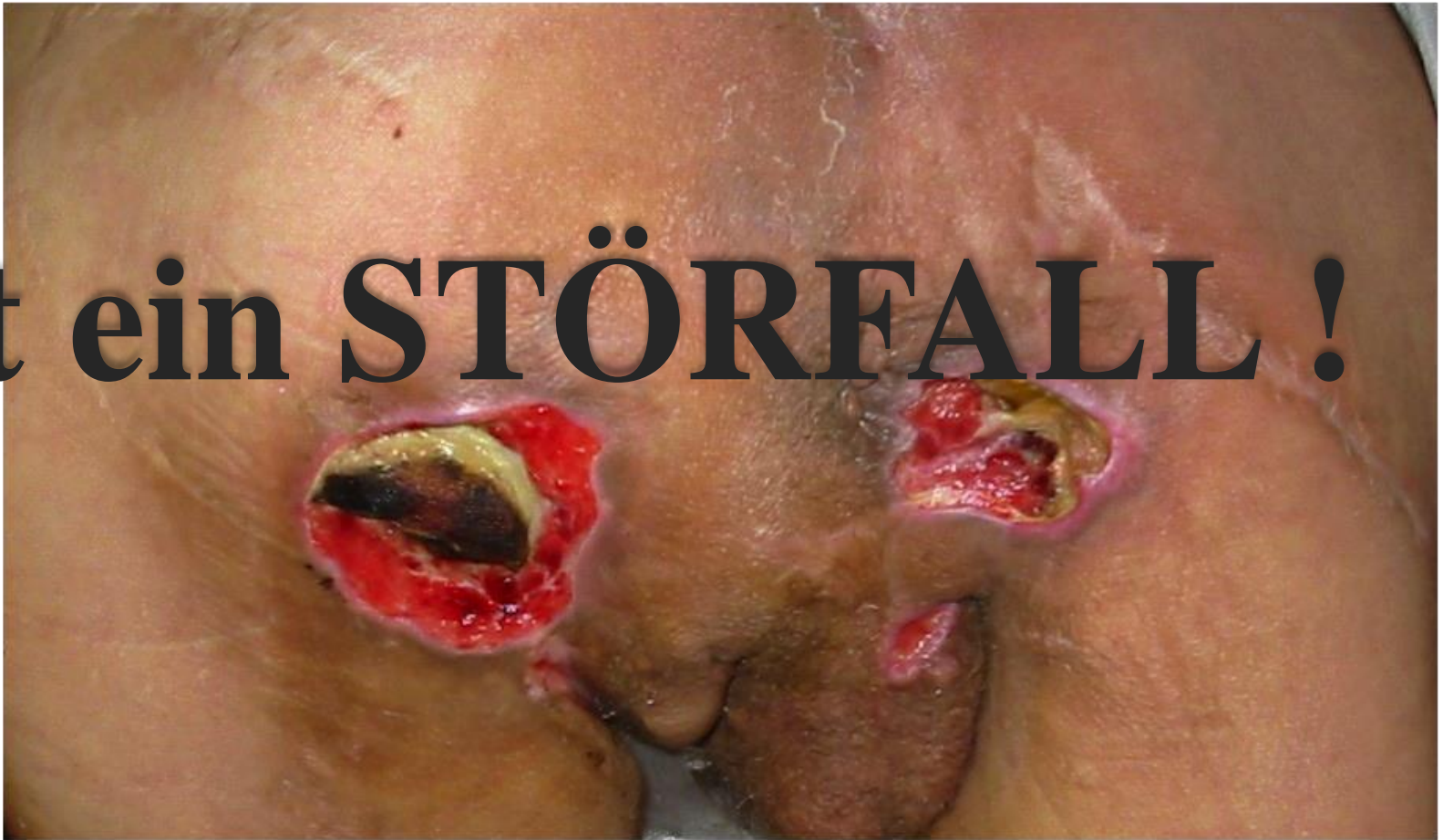**Ein Decubitus ist eine lokal begrenzte  
Schädigung der Haut  
und/oder des darunterliegenden Gewebes,  
in der Regel über knöchernen Vorsprüngen,  
infolge von Druck oder von Druck in  
Kombination mit Reib- und Scherkräften.**






Ein Decubitus  
ist ein **STÖRFALL**

## Ein Decubitus

ist ein **STÖRFALL!**







A photograph of Wolfgang Schäuble, a German politician, speaking at a podium. He is wearing a dark suit, a white shirt, and a patterned tie. He is seated in a wheelchair. The podium has a sign that reads "Deutscher Bundestag". There is a glass of water on the podium. The background is a plain, light-colored wall.

Wolfgang Schäuble wird damit in den nächsten Wochen wohl wichtige internationale Treffen zur Reform der Finanzmärkte verpassen. Anfang Oktober kommen in Washington die Finanzminister der wichtigsten Wirtschaftsnationen zusammen. Ende Oktober ist in Südkorea ein Treffen auf G20-Ebene, um den dortigen Weltfinanzgipfel einige Wochen später vorzubereiten.

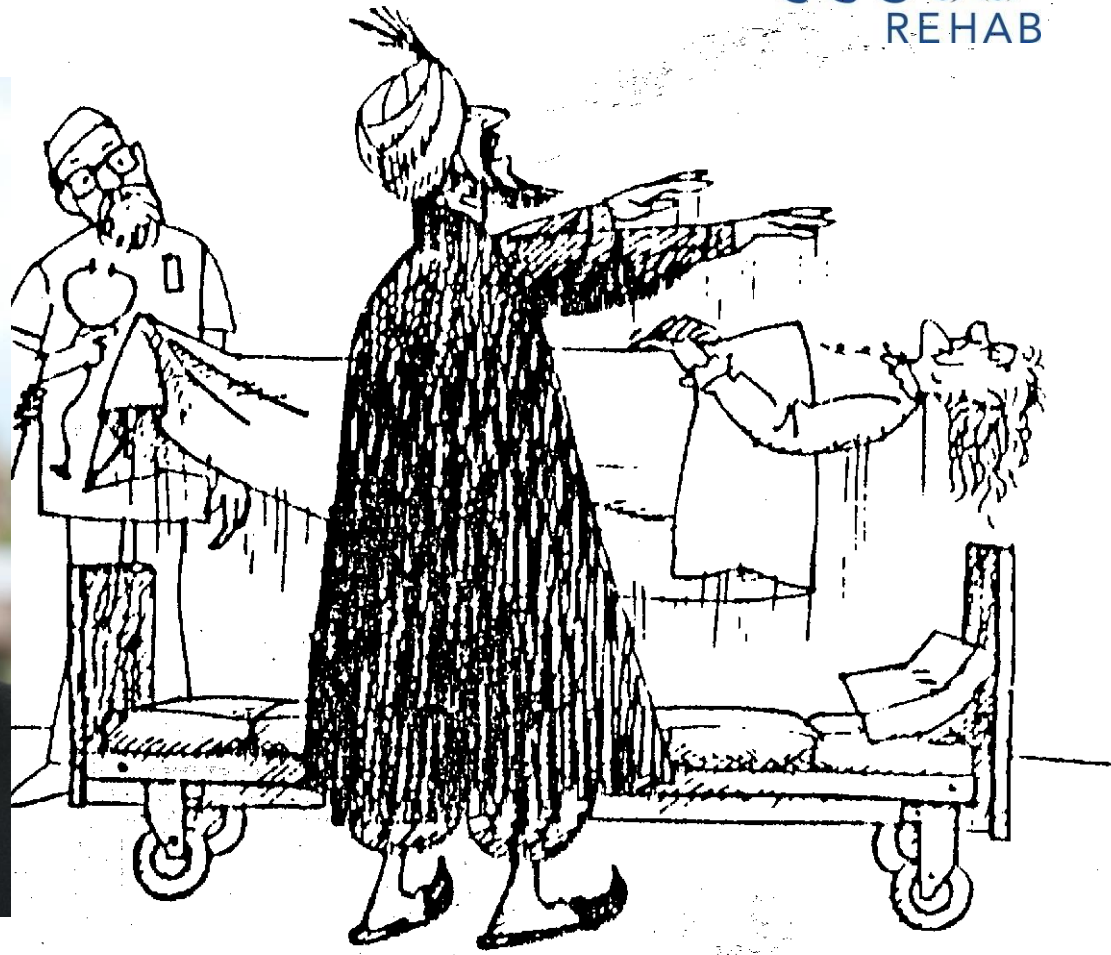
Focus Online 2010



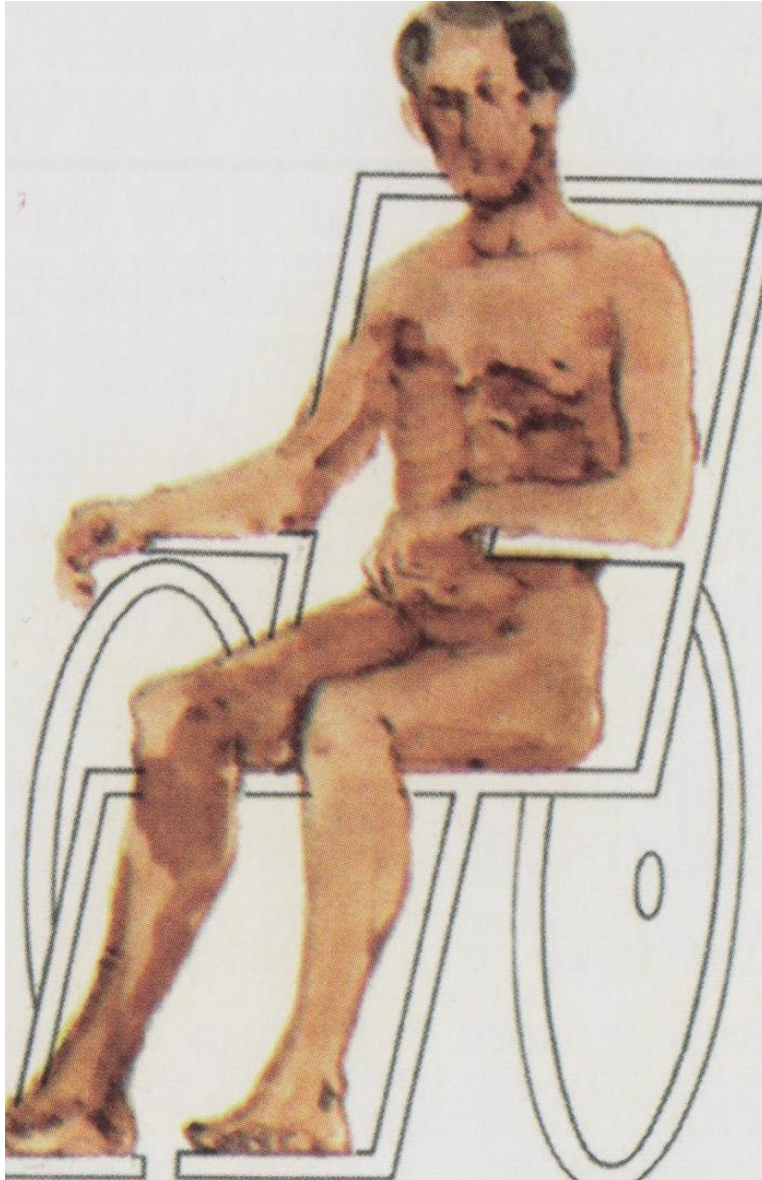


**ohne Druck  
kein Decubitus !**

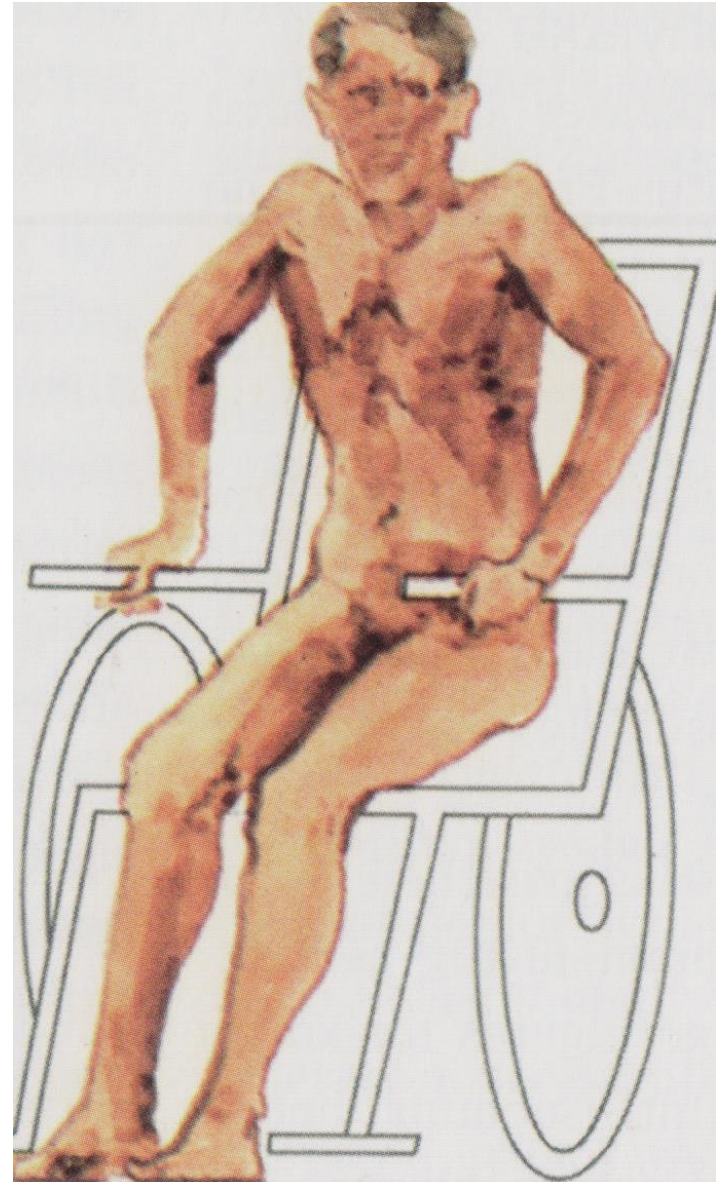
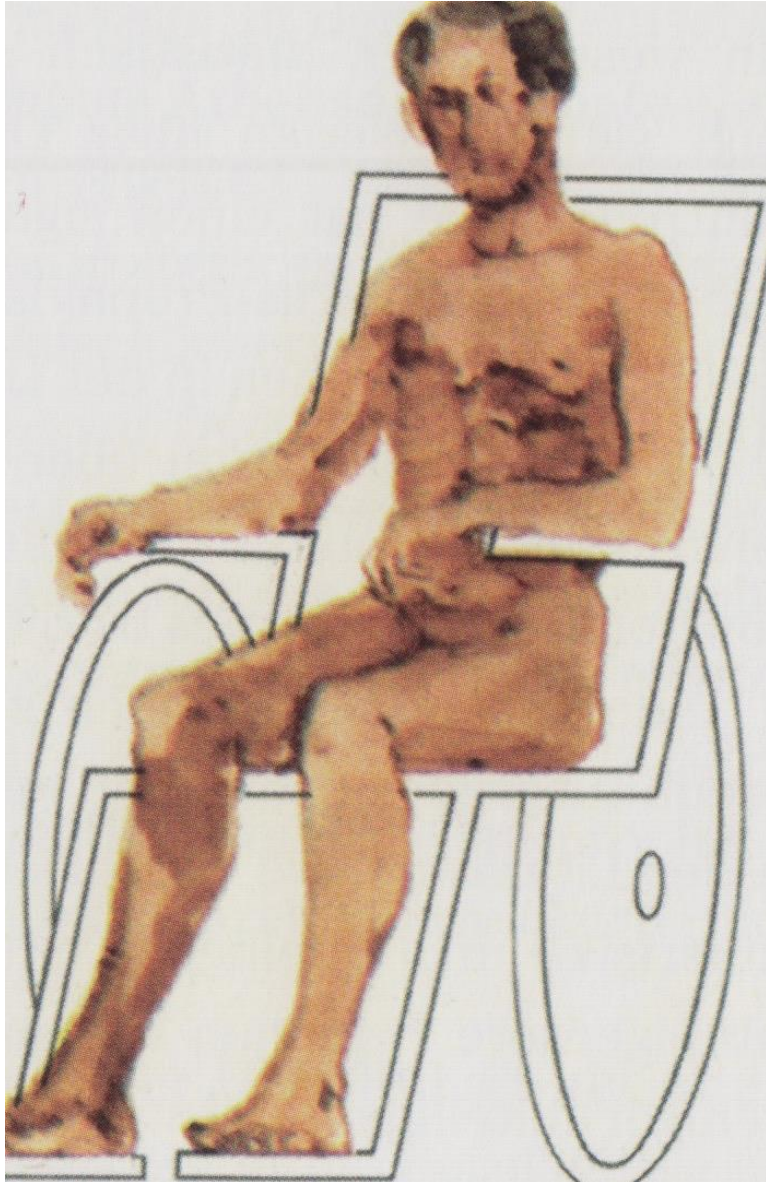


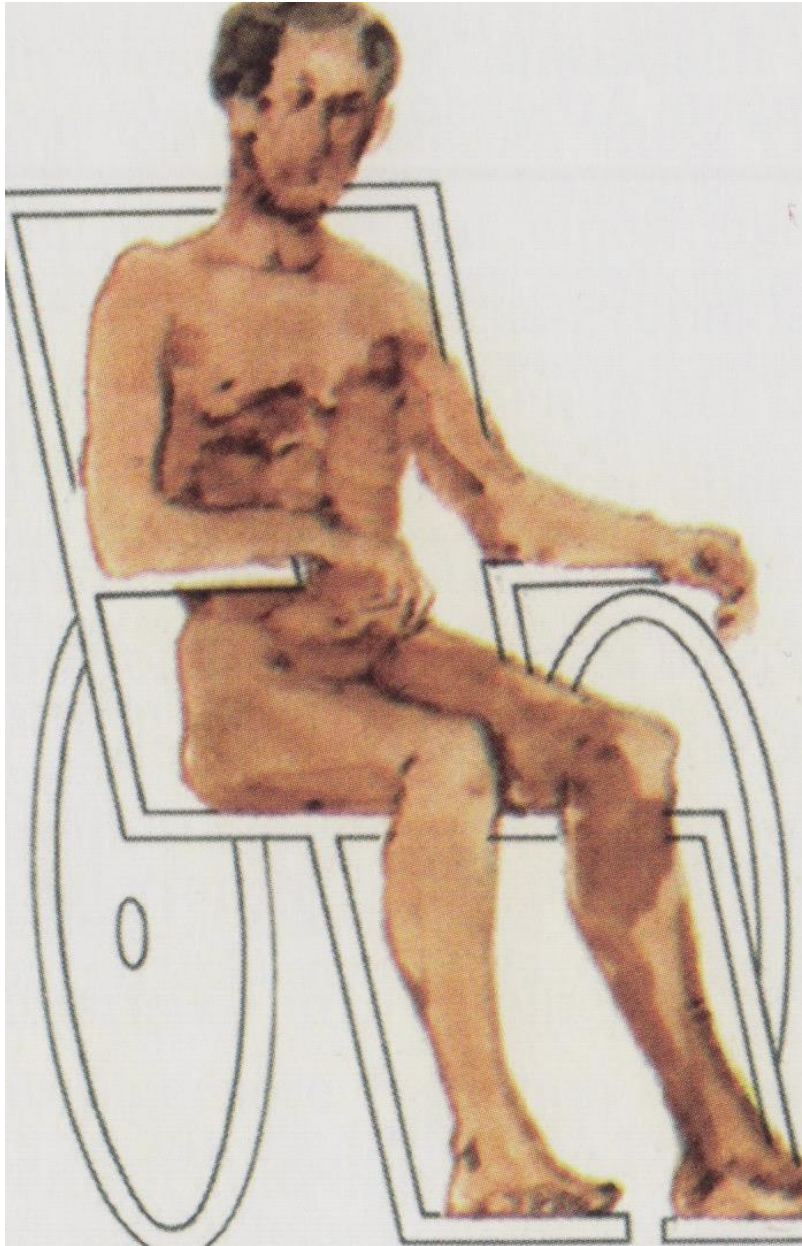


**Walter O. Seiler**

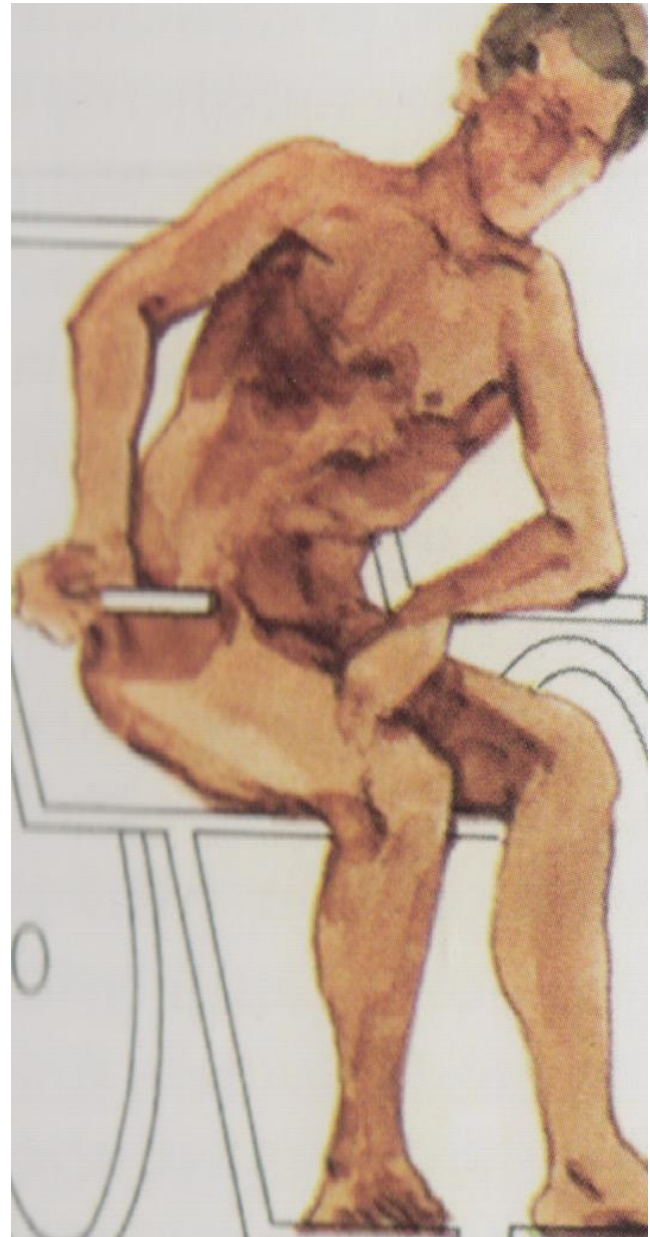
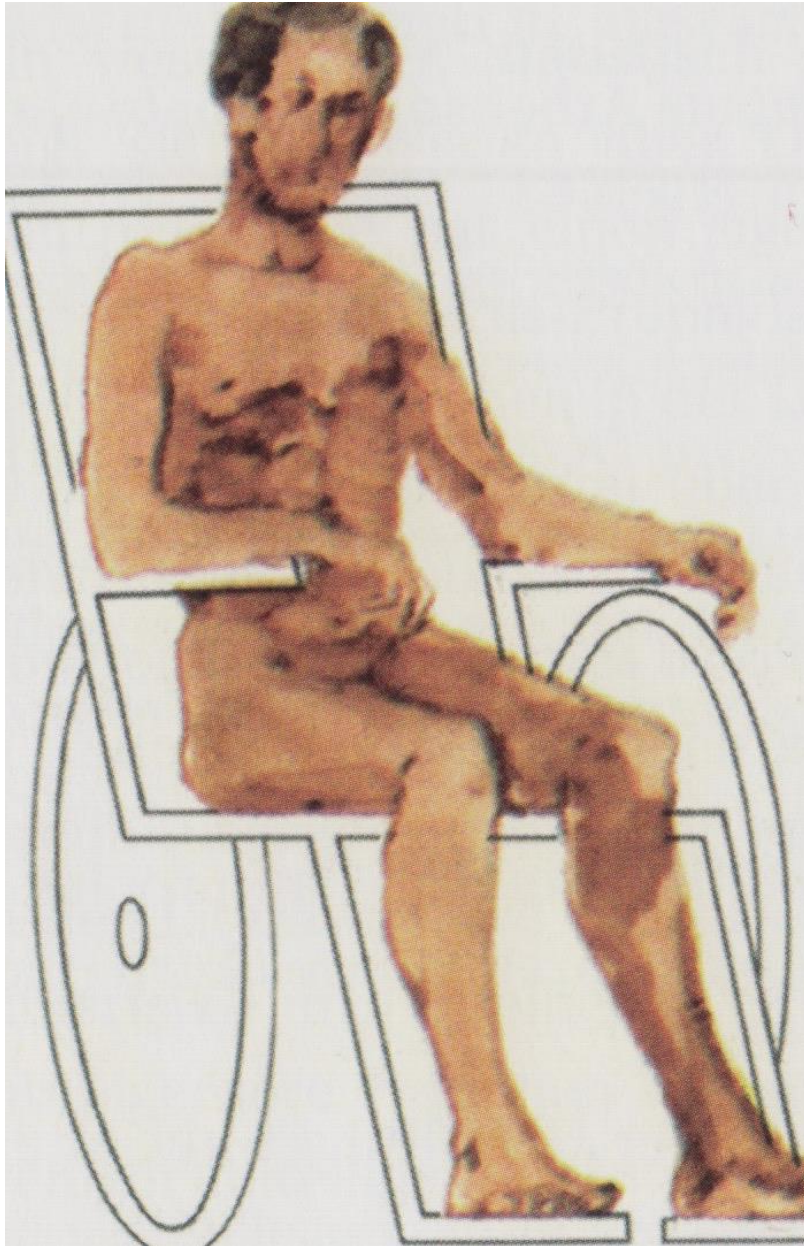


**Entlastung  
beim Paraplegiker**

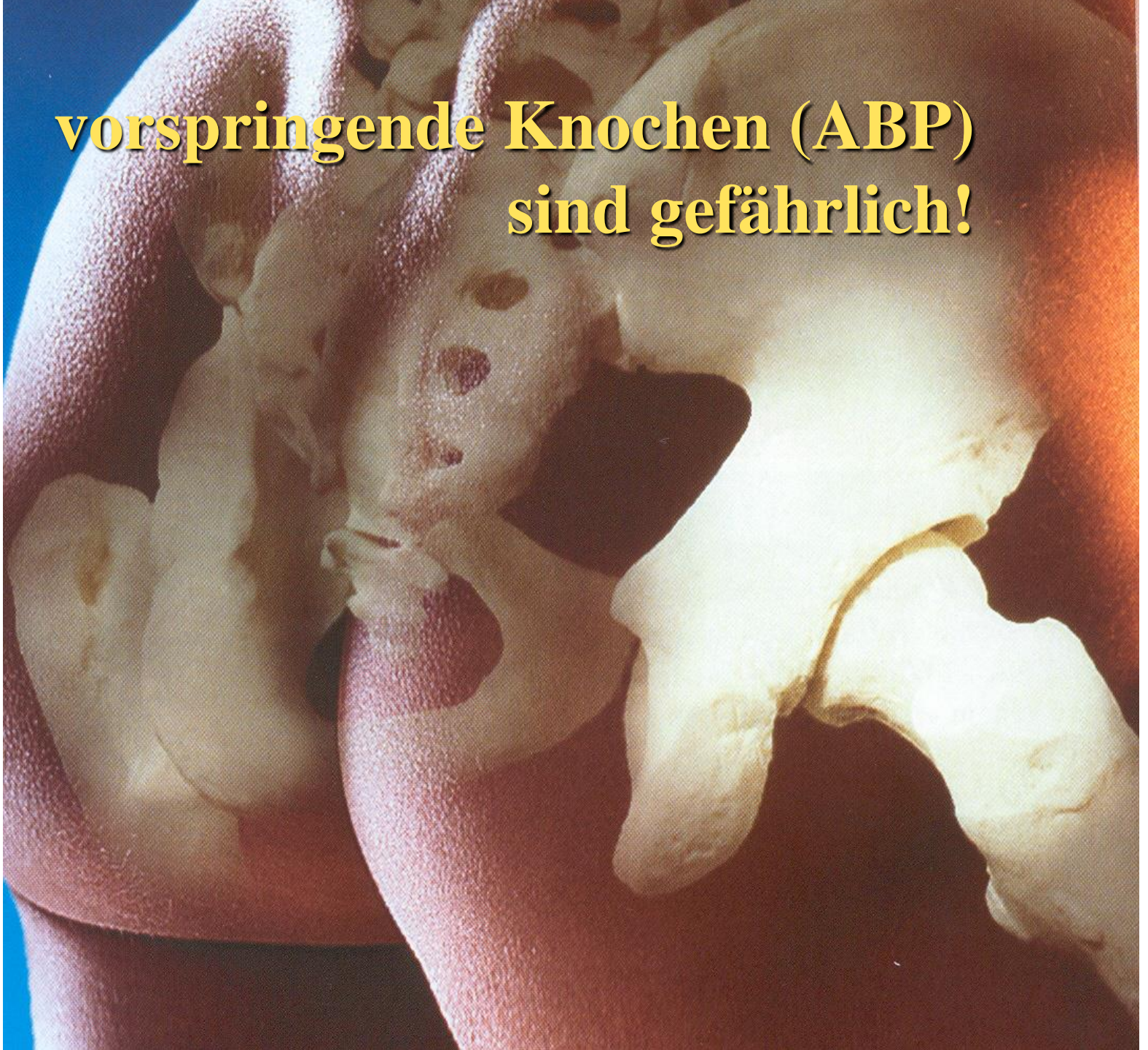




**Entlastung  
beim Tetraplegiker**

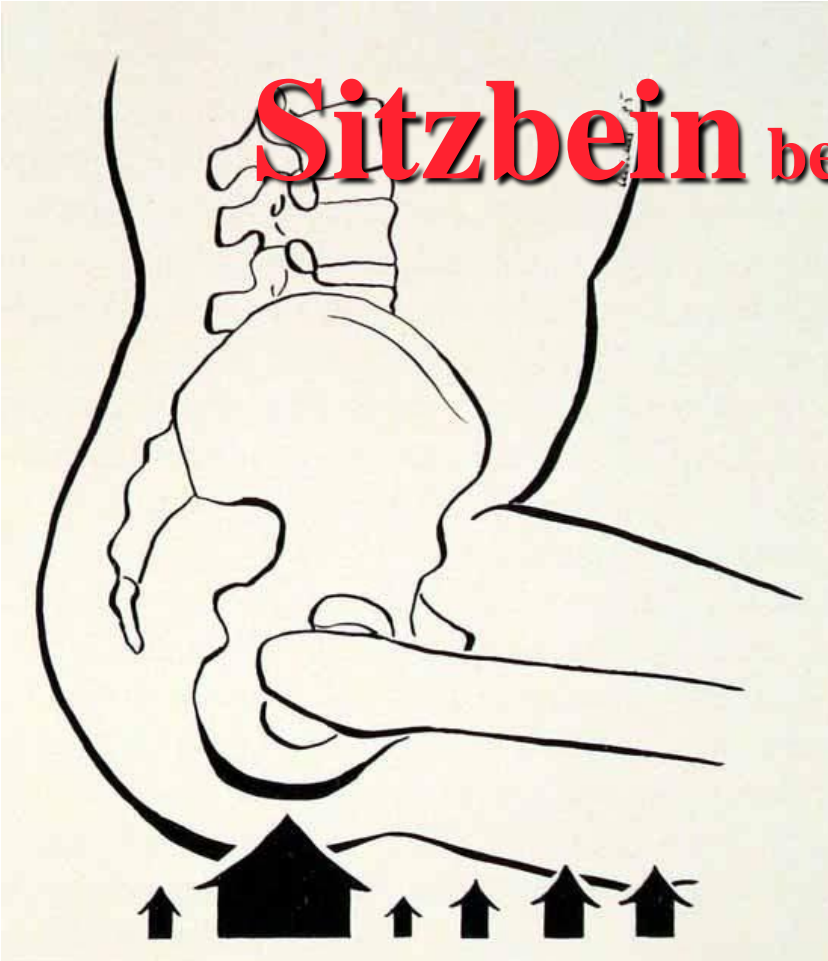

**vorspringende Knochen (ABP)  
sind gefährlich!**



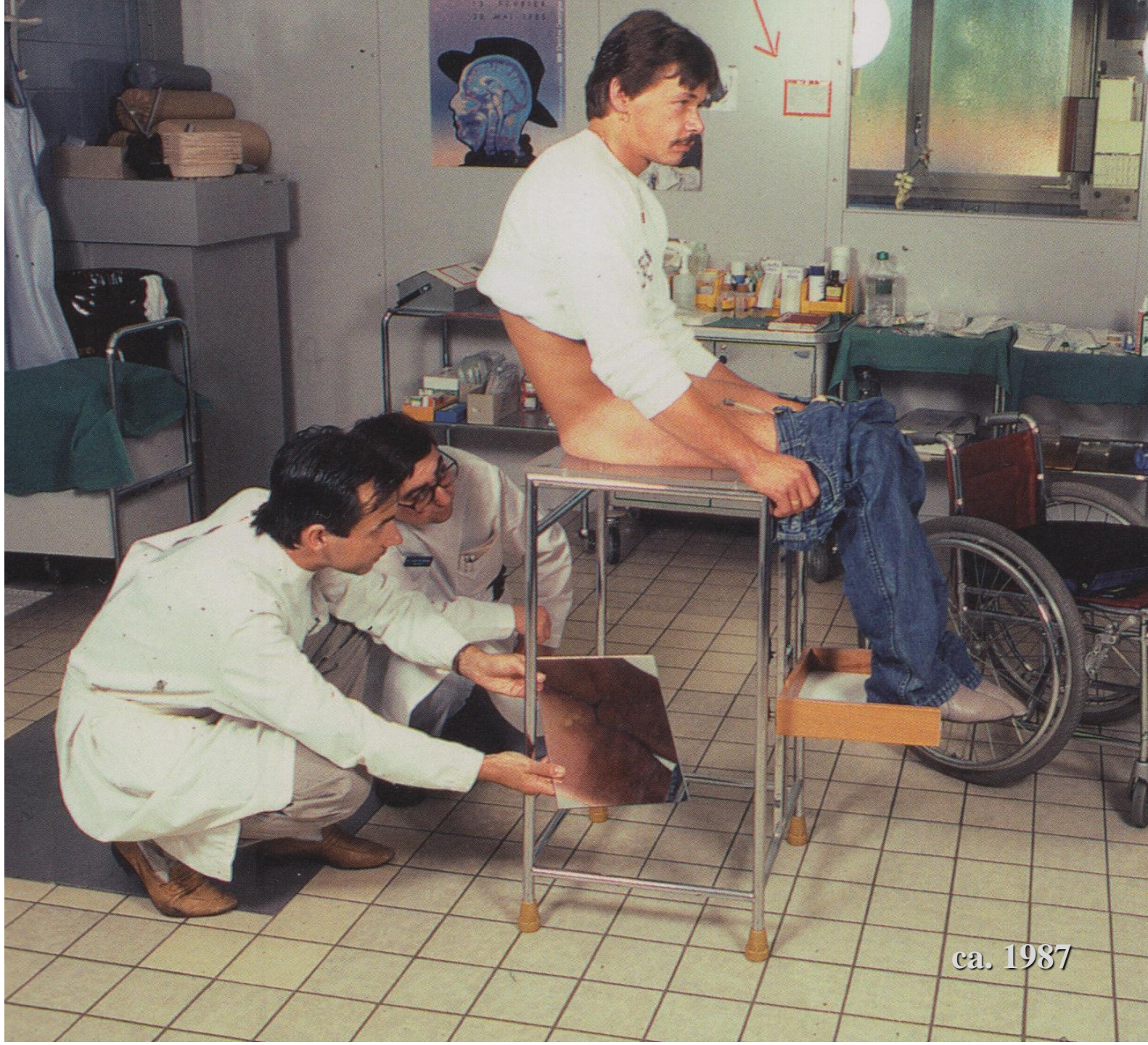

# Sitzbein beim Paraplegiker



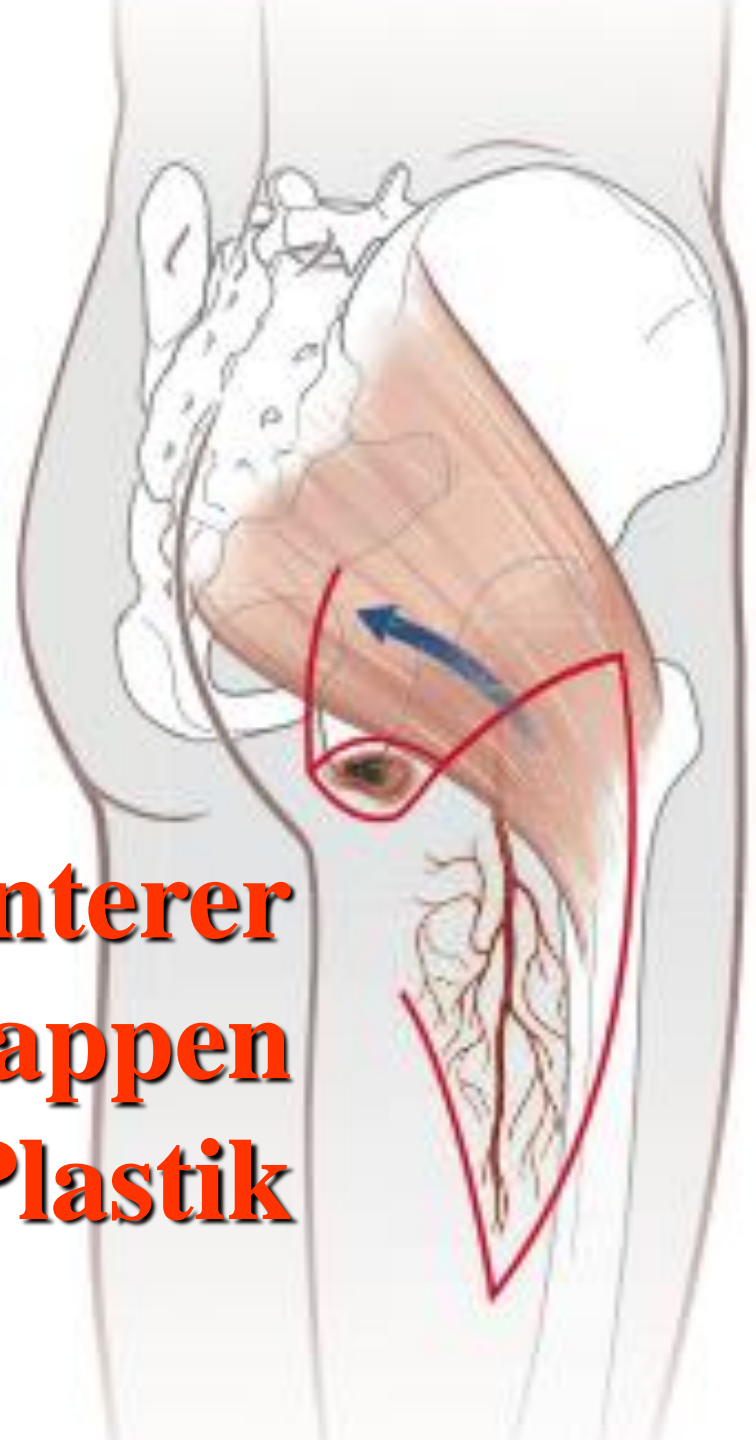
# Steissbein, Sitzbein und kleiner Rollhügel beim Tetraplegiker

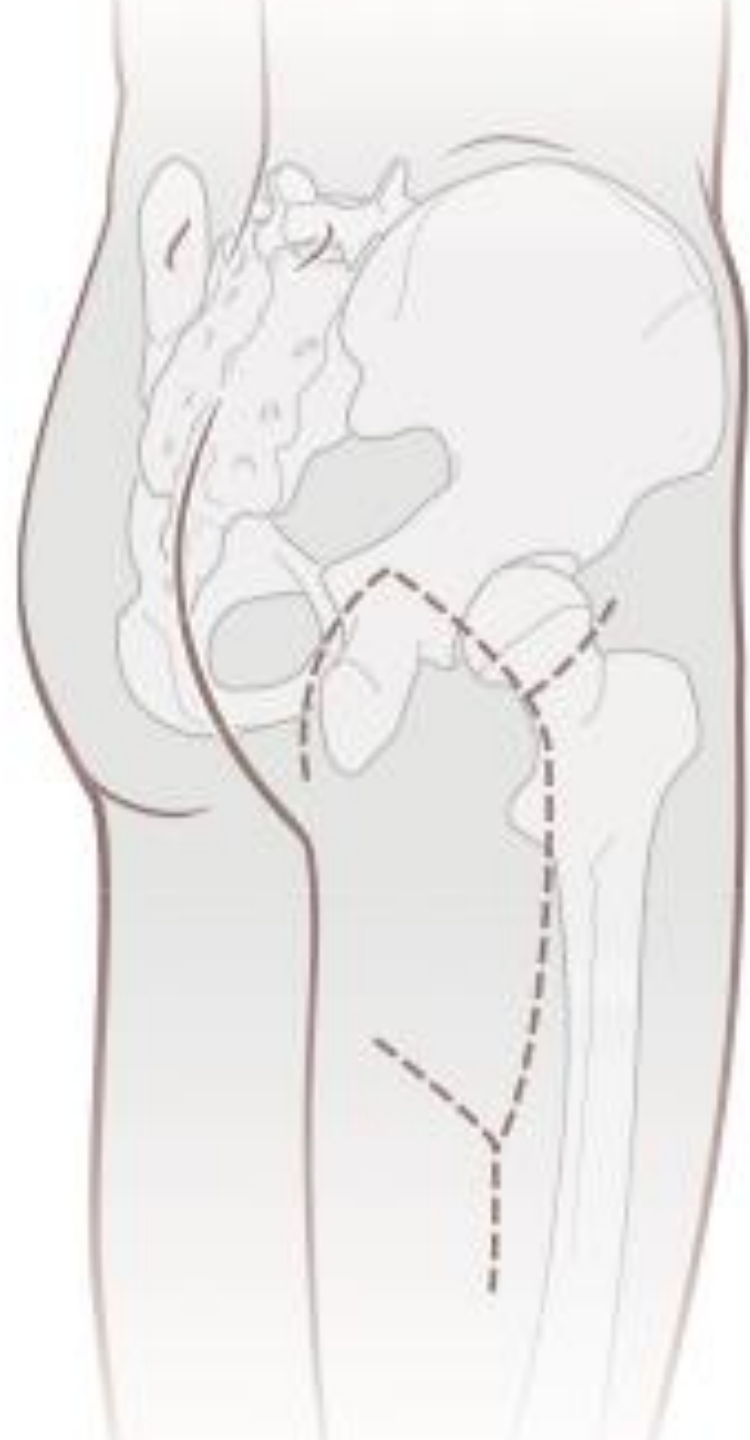
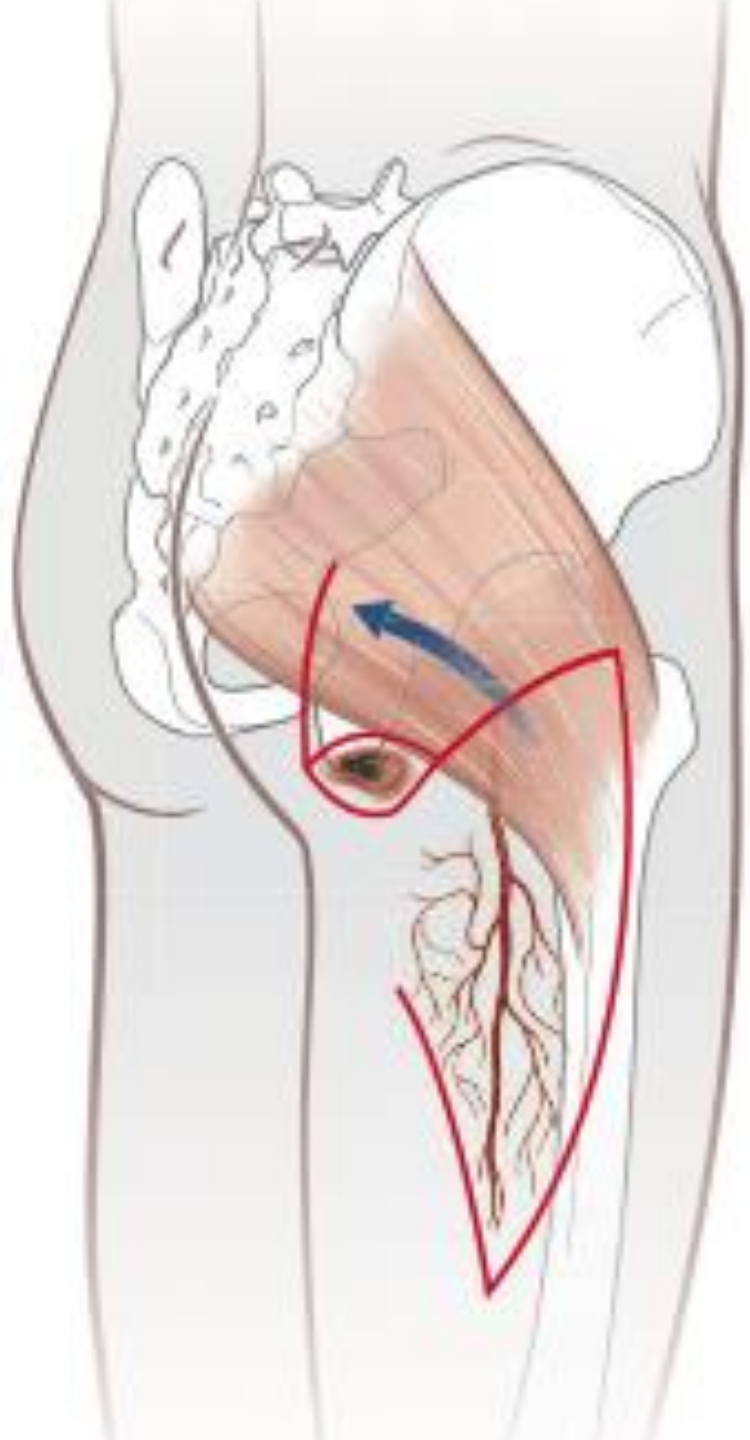





ca. 1987

**hinterer  
Oberschenkel-Lappen  
mit Z-Plastik**



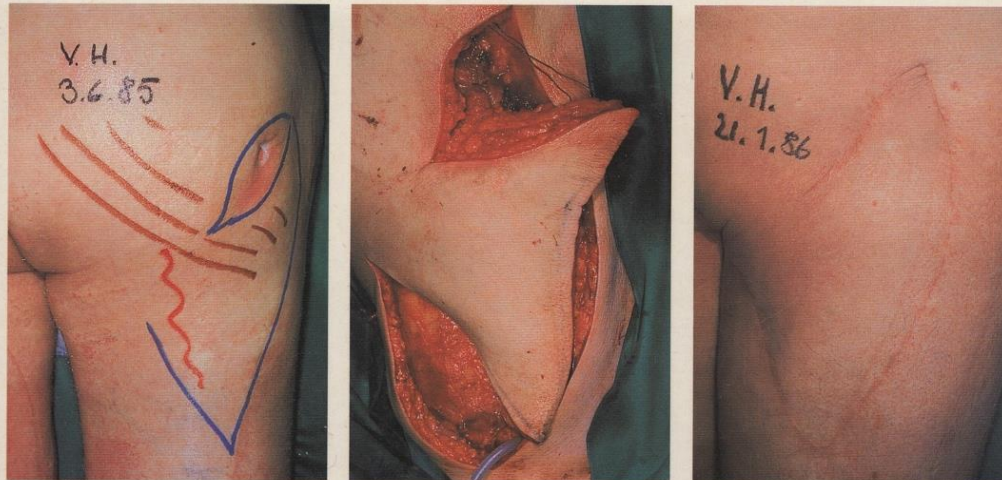

Nicolas J. Lüscher

50  
REHAB

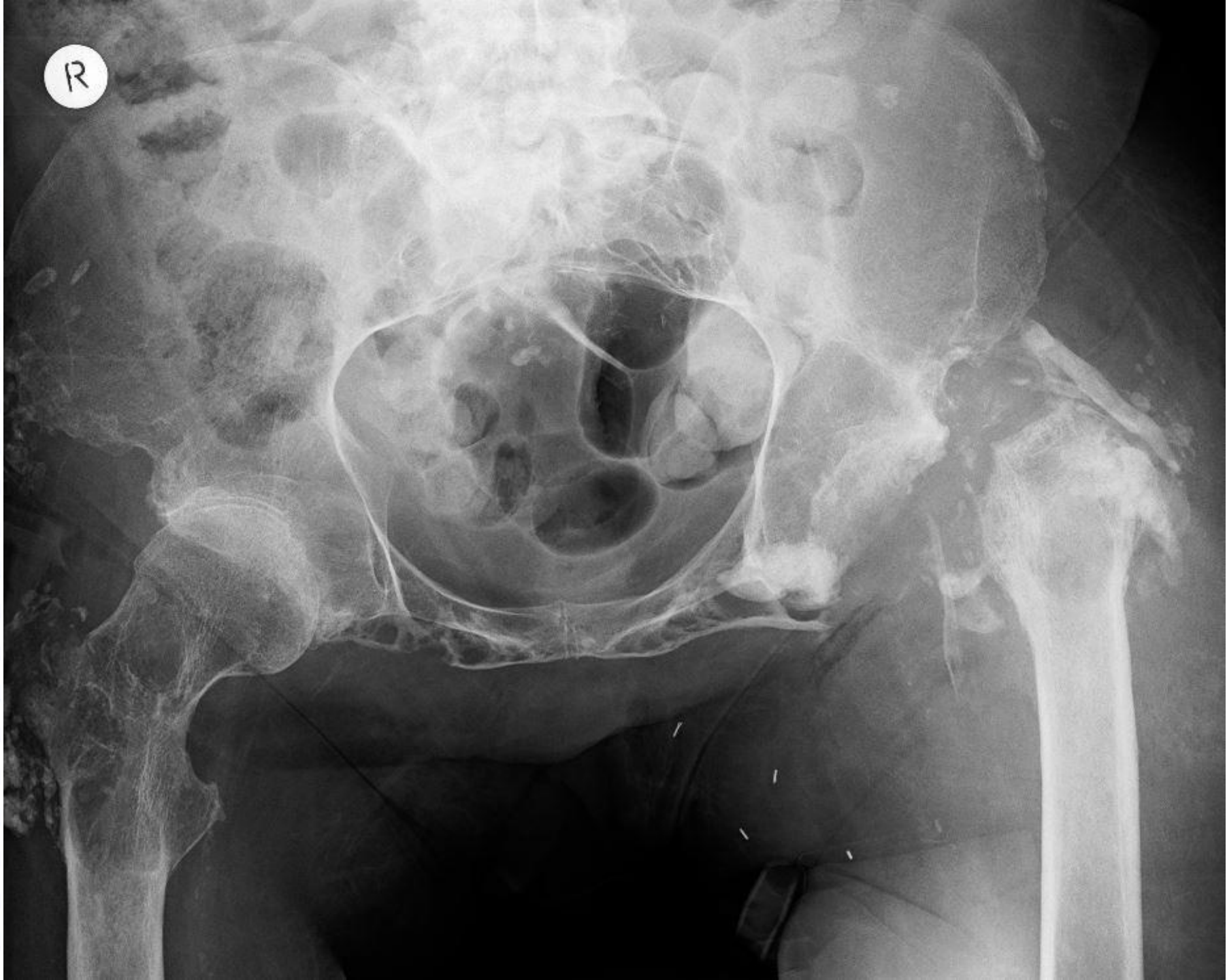# Dekubitalulzera der Beckenregion

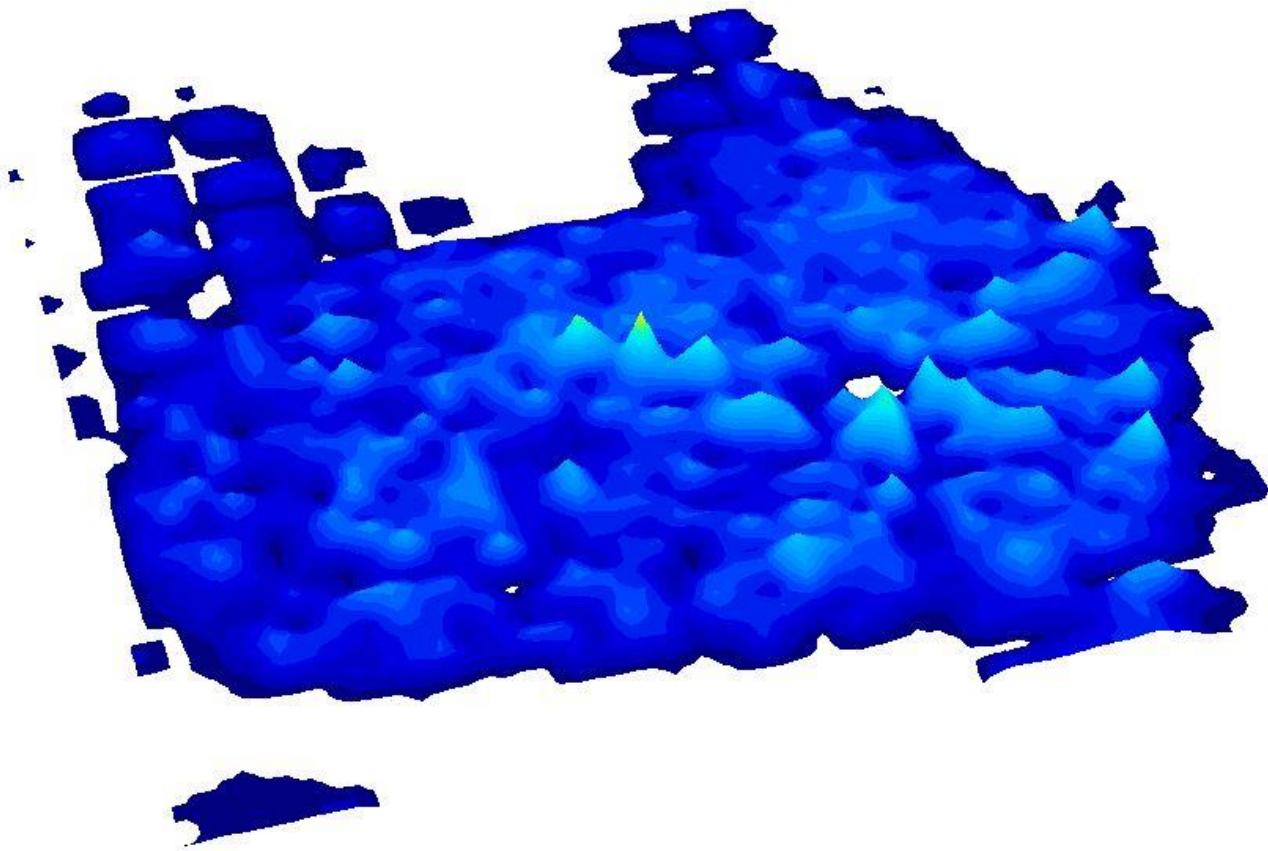
Diagnostik und chirurgische Therapie



Verlag Hans Huber Bern Stuttgart Toronto

R






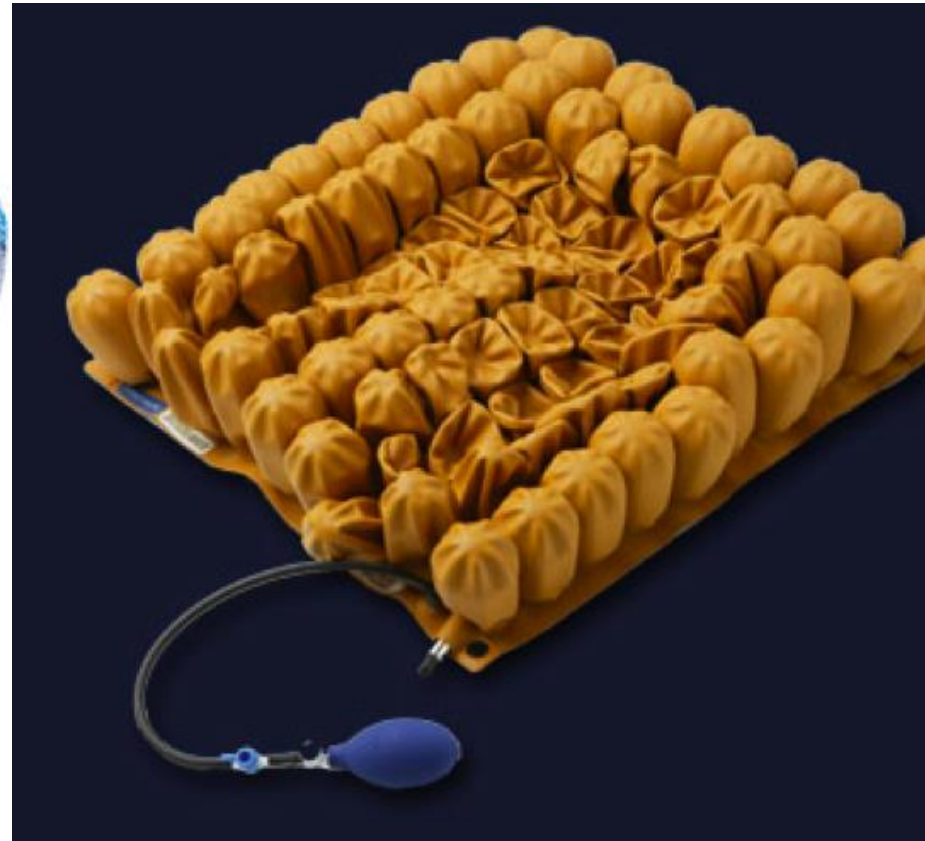
mmHg

200,0	0
193,7	0
187,4	0
181,1	0
174,8	0
168,5	0
162,3	0
156,0	0
149,7	0
143,4	0
137,1	0
130,8	1
124,5	0
118,2	0
111,9	1
105,6	0
99,4	3
93,1	3
86,8	3
80,5	6
74,2	7
67,9	6
61,6	14
55,3	22
49,0	53
42,7	74
36,5	141
30,2	170
23,9	185
17,6	133
11,3	98
5,0	120
0,0	560

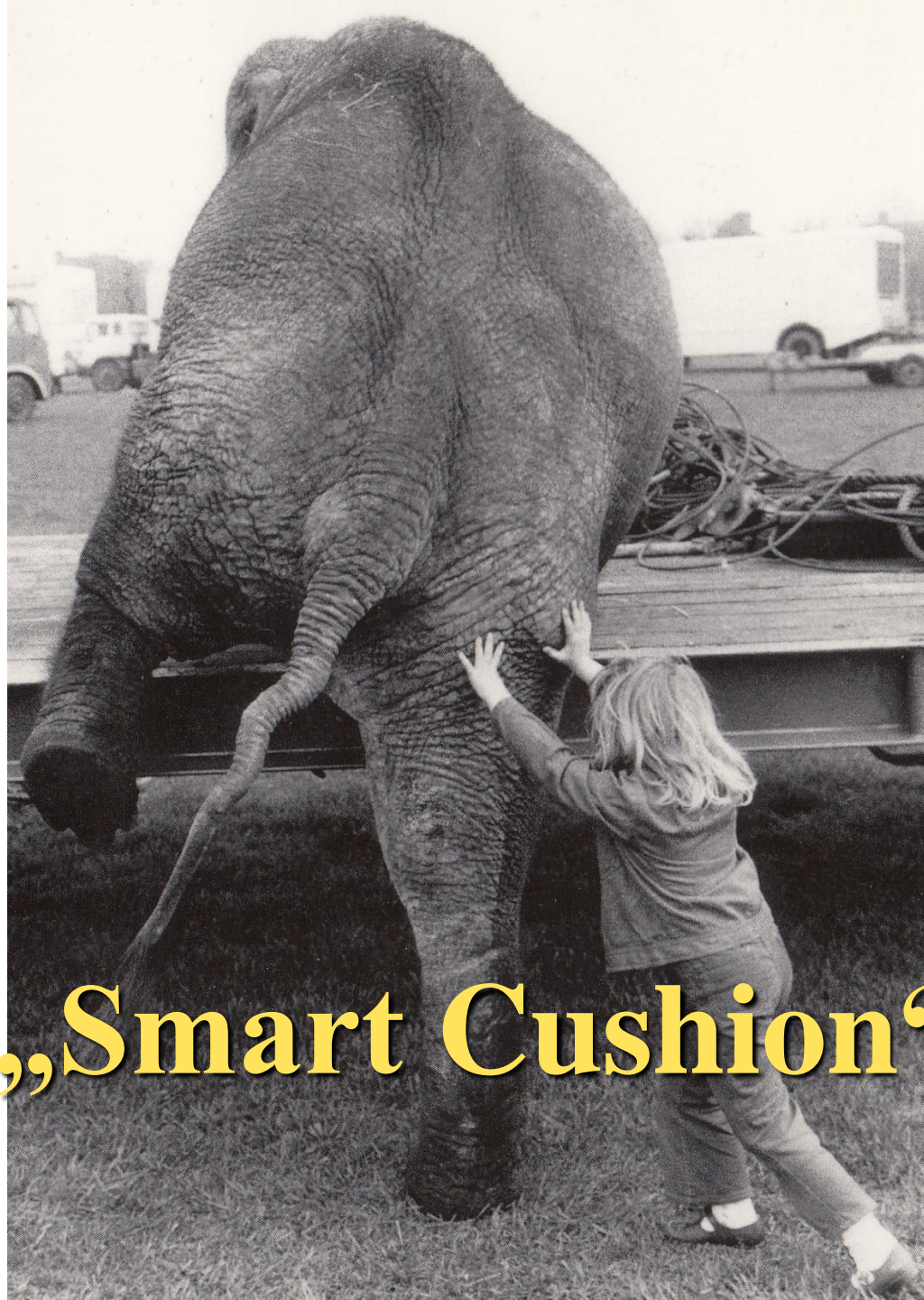













„Smart Cushion“





1967 – 2017:

ein halbes Jahrhundert plastisch-chirurgischer  
Einsatz für den Decubitus beim Querschnittgelähmten



**Serge Krupp**

1967 - 1980



**Nicolas J. Lüscher**

1981 - 1996



**Roland de Roche**

seit 1988

Handbuch zur gesundheitsökonomischen Bedeutung,  
Prävention, konservativen und chirurgischen Therapie

# Störfall Decubitus

Roland de Roche, Herausgeber

REHAB Basel 2012

*besten Dank für Ihre Aufmerksamkeit  
und Ihre Fragen!*